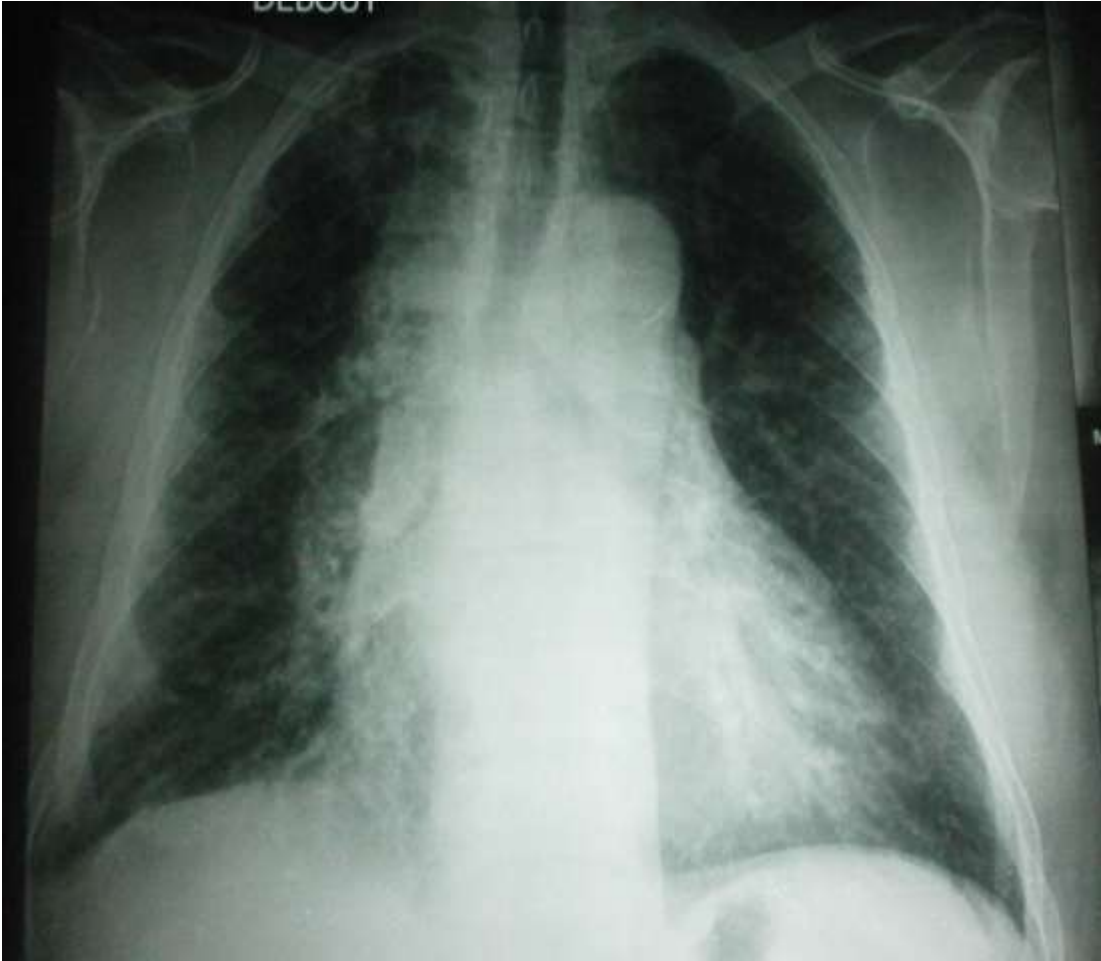


Mr Achour ...65 an :Dyspnée depuis 1 mois



- **EXAMEN PHYSIQUE :**
- Tachypneique.  
.Sat: 85 %.
- TA: 13/7. RC :86  
/min  
:

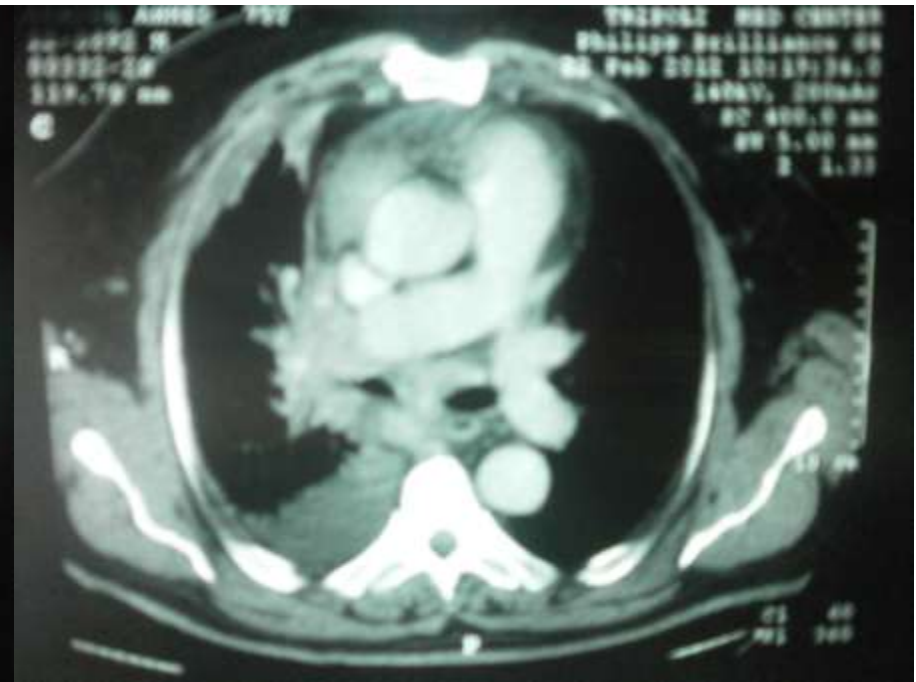
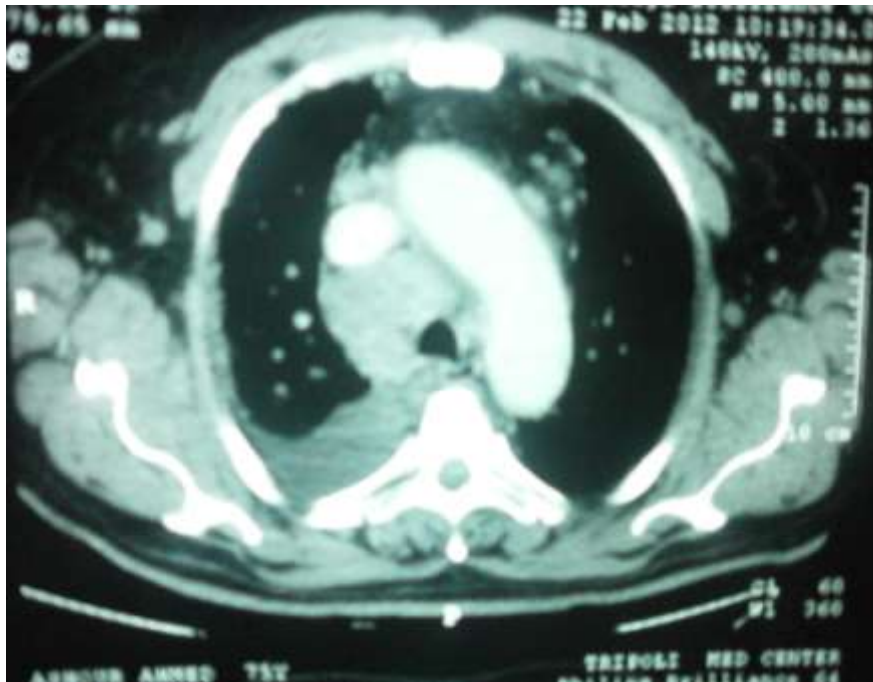
**GAZ DE SANG :**

**Po2**:49mm hg - **Pco2** : 71  
Hco3- : 43 . PH:7,40

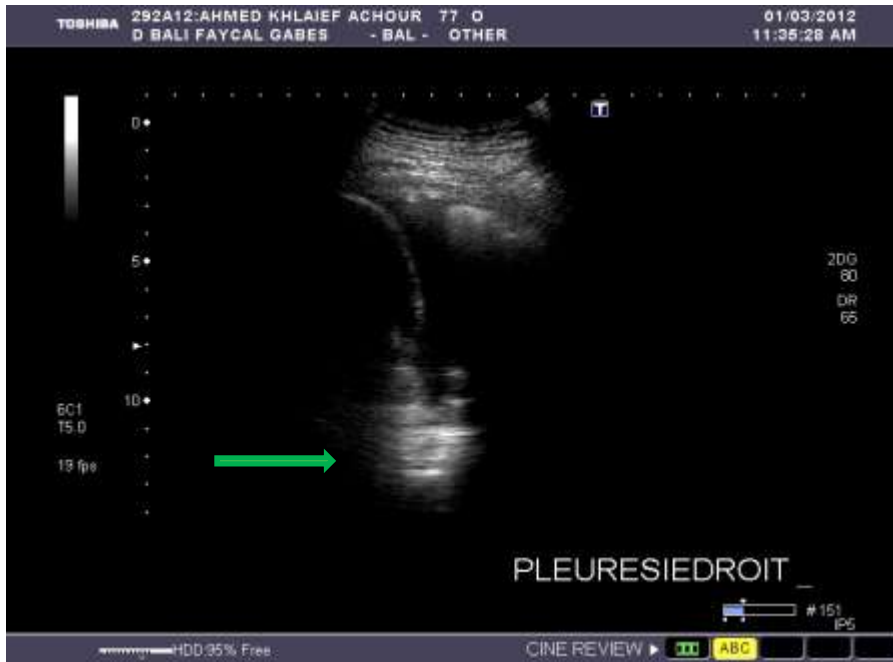## Scanner Thoracique:

Rétrécissement bronche souche droite.

Adénopathies médiastinale. Epanchement pleurale droit



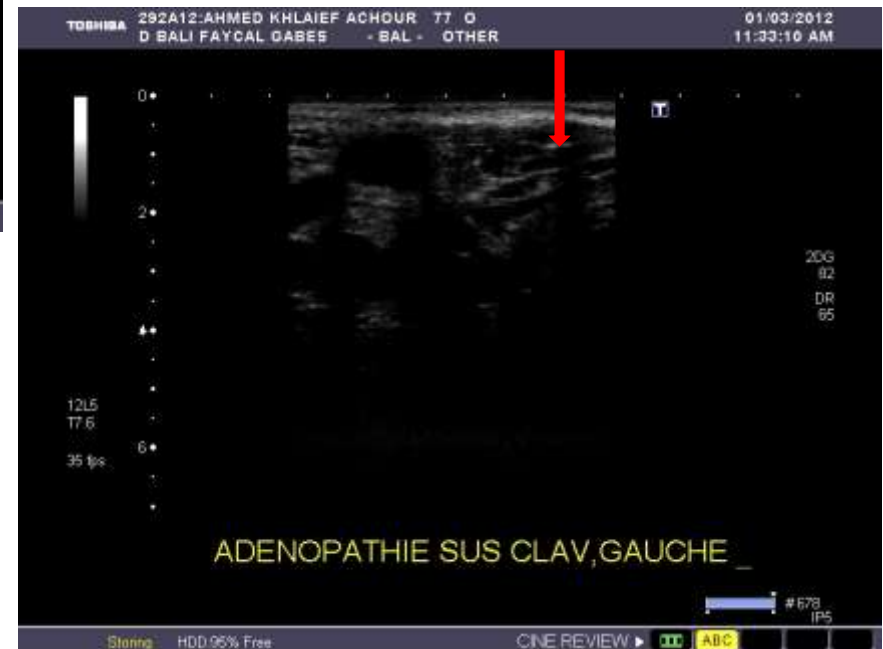# ULTRASONOGRAPHIE:



A DROITE: Pleurésie de moyenne abondance surface pulmonaire repoussée et le siège d' un syndrome **intertitielle**( Comet-tail RinDownin.Ligne B).  
PONCTION PLEURALE ECHOGUIDEE DE 500 CC DE LIQUIDE CHYLEUX

LE QUADRILLAGE CERVICALE MONTRE :

**Adénopathie** cervicale SUS CLAVICULAIRE GAUCHE de 10x9 mm (Aspect globuleux , sinus hypoechogène)  
Cytoponction échoguidée



**Ponction pleurale**: Liquide pleural riche en lymphocytes ; absence de cellule néoplasique.  
Exudat riche en triglycéride(Chyle)

**Cytoponction** d' adénopathie cervicale gauche :  
Présence de cellules carcinomateuses  
suggérant une métastase d'un  
carcinome peu différencié